

Seit nunmehr 120 Jahren wird der DL rasserein gezüchtet. Eine strenge Zuchtordnung hat den Deutsch-Langhaar Vorstehhund in Qualität und Leistung zu einem leistungsstarken Gebrauchshund stetig weiterentwickelt. Zunehmend werden seine Qualitäten auch von ausländischen Jägern geschätzt. Die Zuchtgruppe Nordamerika ist bislang die erste und einzige ausländische Zuchtgruppe, die diese Tradition fortführt und die Zucht ihrer DL auf Basis unserer Zuchtordnung betreibt. Lautes Jagen, Wild- und Raubzeugschärfe bleiben auch bei diesen Hunden erhalten. Der hohe Leistungsstand der Hunde hat uns gezeigt, dass die Verantwortlichen auf dem richtigen Weg sind.

Der Vereinsvorsitzende, Herrmann Rohling, hat noch viele Aufgaben zu lösen. Aber mit seiner engagierten Mannschaft und hoffentlich viel Unterstützung vom Deutsch-Langhaar Verband und den Zuchtvereinen in Deutschland wird es sicherlich schnell mit der GNA vorangehen.

Wir möchten uns bei der Gruppe Nordamerika herzlich für ihre Gastfreundschaft und die erlebnisreichen Tage in Timber Lake bedanken.
Friedhelm Röttingen

Durchführung der Röntgenuntersuchung auf HD, ED und OCD Schultergelenk im DLV

Zur Erstellung der HD-Aufnahmen ist der Hund zwingend bis zur ausreichenden Muskelrelaxierung zu anästhesieren.

Alle Röntgenaufnahmen sind unverwechselbar vor der Entwicklung mindestens zu kennzeichnen mit:

Vollständiger Name des Hundes
Tätowier- oder Chipnummer
(+ Zuchtbuchnummer)

Wurftag

Datum der Röntgenaufnahme

Seitenkennzeichnung

Wenn möglich:

Besitzername

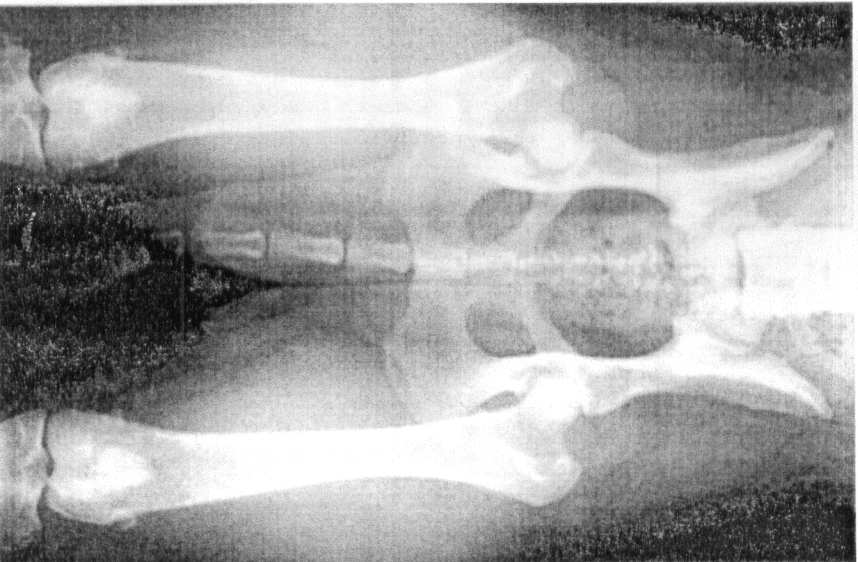
HD-Röntgen

Röntgenaufnahme der Hüftgelenke (30 x 40) mit gestreckten Oberschenkeln.

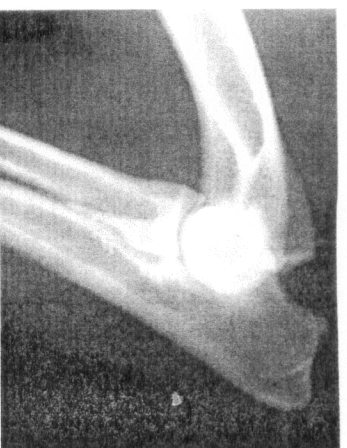Das gesamte Becken und die Kniegelenke sollen abgebildet sein.

Die Oberschenkel müssen parallel liegen und korrekt eingedreht sein (Patella in der Mitte des Femurs in Höhe der vesalischen Sesambeine).

Die Belichtung muss so gewählt werden, dass der dorsale Pfannenrand einwandfrei zu beurteilen ist.



10

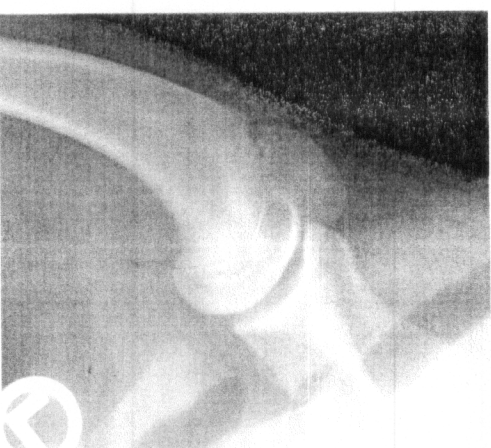

ED-Röntgen

Je eine mediolaterale (ML) Aufnahme der Ellbogengelenke (max. 24 x 30) in mäßiger Beugung (Winkel zwischen Ober- und Unterarm zwischen 40° und 90°) und je eine kranikaudale Aufnahme (Hund in Brustlage) mit den Ellbogen in etwa 150° Pronation (medialer Gelenkspat möglichst überlagerungsfrei abgebildet). Die Belichtung muss so gewählt werden, dass sowohl die Gelenkränder als auch der Gelenkspat gut zu beurteilen sind. Die Ellbogen sollen ohne Streustrahlenraster geröntgt werden.

OCD-Röntgen Schultergelenk

Je eine ML-Aufnahme mit gestrecktem Schultergelenk. Dafür muss die Gliedmaße nach vorn und unten herausgezogen werden. Das Schultergelenk darf nicht von Sternum, Wirbelsäule oder der anderen Gliedmaße überlagert sein, und die kaudale Kopfkontur muss außerhalb der Scapulaplatz liegen. Das Schultergelenk muss mit einem Streustrahlenraster geröntgt werden. Die Belichtung muss so gewählt werden, dass sowohl die Gelenkränder als auch der Gelenkspat gut zu beurteilen sind.



HD-Untersuchungen vom 30.06.2008 bis 24.08.2009

| Name | Kenn-Nr. | Auswertung | Befund |
|--------------------------|----------|------------|--------|
| Ulan vom Lönsstein | 66/08 | 27.07.2009 | C |
| Uri vom Lönsstein | 69/08 | 08.06.2009 | A |
| Ex vom Luernwald | 87/07 | 21.07.2009 | A |
| Faust vom Luernwald | 51/08 | 25.06.2009 | B |
| Drago von der Meesenburg | 92/08 | 12.08.2009 | A |
| Xanter Nelha | 284/08 | 06.07.2009 | A |
| Xulia Nelha | 290/08 | 09.07.2009 | A |
| Asco vom Ostelnd | 251/08 | 30.07.2009 | A |
| Cera vom Rehbrunn | 169/08 | 04.06.2009 | A |
| Alina v.d. Reutereiche | 29/08 | 06.07.2009 | B |
| Iris von der Riedleite | 554/07 | 30.07.2009 | B |
| Janka von der Riedleite | 559/07 | 30.07.2009 | A |
| Gina L. vom Rodekopp | 338/08 | 29.06.2009 | A |
| Greco vom Rodekopp | 334/08 | 19.06.2009 | A |

11